Klinische

und

pathologisch-anatomische Untersuchung

eines Falles von

Wirbelcaries und Compressionsmyelitis

auf tuberkulöser Basis

mit besonderer Berücksichtigung der sekundären Degenerationen

als

Inaugural-Dissertation

zur Erlangung der Doktorwürde

vorgelegt

einer hohen medizinischen Fakultät in Tübingen

unter dem Präsidium des

Herrn Dr. Siemerling
o. ö. Professor der Medizin

von

KARL EPS, approb. Arzt aus ESSEN, Ruhr.

1898.

Druck von W. Girardet in Essen (Ruhr).

Klinische

und

pathologisch-anatomische

Untersuchung

eines Falles von

Wirbelcaries und Compressionsmyelitis

auf tuberkulöser Basis

mit besonderer Berücksichtigung der sekundären Degenerationen.

ACAD.
LUGD.BAT.
BIBL.

Digitized by the Internet Archive
in 2026

https://archive.org/details/IA41552301_0160

Obwohl die Litteratur der letzten Jahre über Compressionsmyelitis ein reiches Material zu Tage gefördert hat, dürfte doch die Mitteilung jedes weiteren gut beobachteten Falles begrüsst werden.

Der nachstehend berichtete Fall ist besonders im Hinblick auf die an Querschnittsläsionen des Rückenmarks sich anschliessende sekundäre Degeneration interessant.

Krankheits-Geschichte.

Christian B. . . . ., lediger Dienstknecht, geboren am 31. XII. 1869, aufgenommen in die psychiatrische Klinik zu Tübingen am 18. X. 1895.

Beginn des Leidens 1892 mit mehrfachen tuberkulösen Drüsenanschwellungen am Halse; Frühjahr 1895 allmählich zunehmende Lähmung der Beine, Herabsetzung des Gefühls in denselben, schmerzhafter Ring um die Brust. Plötzliche Verschlimmerung im Juli 1895. Blasen- und Mastdarmlähmung.

Status praesens am 18. X. 1895:

Gibbusartiges Hervorragen des 3. und 4. Brustwirbels, starke Druckempfindlichkeit der ganzen Brust- und Lendenwirbelsäule, speciell des 8.—12. Brustwirbels.

Spastische Paraplegie der unteren Extremitäten; Parese der Rumpfmuskeln. Enorme Steigerung der Reflexe. Incontinentia alvi et urinae. Anästhesie und Analgesie der Haut des Körpers für Pinselstriche und Nadelstiche vom 4. Brustwirbel abwärts; schiessende Schmerzen in den Beinen; Gürtelgefühl an der oberen Grenze der unempfindlichen Zone (von den Brustwarzen bis zum 4. Brustwirbel).

Weiterer Verlauf: Allmähliches Hinaufrücken des Gebietes der Sensibilitätsstörung um 3 cm; lancinierende Schmerzen in beiden Armen, sowie auf der Brust; Parese der oberen Extremitäten, namentlich links. Wechselnde Incontinenz der Blase. Zeitweise Wiederkehr der Empfindlichkeit für Berührungen. Decubitus der Glutäen und über dem Kreuzbein. Bronchopneumonie des rechten Unterlappens. Exitus letalis 8 Monate nach der Aufnahme.

Pathologisch-anatomischer Befund:

Caries der Wirbelsäule vom 5. Hals- bis zum 5. Brustwirbel. Compressionsmyelitis zwischen der 5. Cervical- und 6. Dorsalwurzel.

Ueber den Beginn seines Leidens berichtete Patient selbst:

Beide Eltern leben, sind gesund und rüstig. Er selbst ist der zweitälteste unter 7 Geschwistern, welche sämtlich gesund sein sollen. Patient will keine besonderen Kinderkrankheiten durchgemacht haben, überhaupt stets gesund gewesen sein.

Vor 3 Jahren — im Alter von 23 Jahren — bildete sich im Verlauf von 6—7 Wochen an der rechten Halsseite eine Drüse aus, die im Krankenhause aufgeschnitten wurde.

Im Frühjahr 1894 entwickelte sich eine 2. Drüse oberhalb des rechten Schlüsselbeins. Er war deshalb von April bis Ende Juli ds. Js. in Spitalbehandlung. Anfang 1895 entstand hinter dem rechten Kieferwinkel eine 3. Drüse, wegen deren er von Februar bis Mai 1895 im Spital war. Gleichzeitig begannen Schmerzen auf der Brust sich einzustellen. Er hatte die Empfindung, als lege sich um seine Brust unterhalb der Warzen ein Strick. Hie und da litt er an Husten.

Während er im Krankenhause noch ganz gut gehen konnte, wurde nach seiner Entlassung die Kraft der Beine allmählich geringer. Das Gefühl in den Beinen nahm innerhalb einiger Wochen mehr und mehr ab. Er konnte die Füsse nicht mehr „lupfen“ und nur noch steif gehen.

Am 7. Juli befiel ihn plötzlich im Zimmer eine förmliche Lähmung der Beine: er taumelte, ohne dass er sich halten konnte, vier Schritte vorwärts und sank dann um.

Seit jenem Tage war auch das Gefühl von der Brust abwärts vollständig erloschen; ausserdem stellten sich seit dieser Zeit Blasen- und Mastdarmbeschwerden ein. Der Urin ging nicht mehr im Strahle ab; Patient muss 4—5 mal absetzen; dabei entleert sich jedesmal nur wenig Wasser.

Auch kam es vor, dass der Drang ihn so rasch befiel, dass er den Urin einfach unter sich lassen musste. Der Stuhl erfolgte ebenfalls sehr plötzlich. Die Fähigkeit zu pressen, will Patient nicht verloren haben.

Niemals trat Schwindel auf, hie und da Kopfschmerz vor der Stirn. Einige Male soll, wie Patient nachträglich angiebt, Priapismus aufgetreten sein.

Status am 18. X. 1895:

Mittelgrosser, mässig genährter Mann von 26 Jahren.

Die Pupillen sind gleich und mittelweit, Reaction auf Lichteinfall und Convergenz prompt; Augenbewegungen frei.

Gehör beiderseits gleich scharf; Ticken der Uhr wird auf ca. 1 m vernommen.

Die Zunge wird gerade vorgestreckt, ohne Bisse und Narben.

Zähne und Gaumen bieten nichts Besonderes.

Facialis-Innervation nicht gestört.

An der rechten Seite des Nackens zwei skrophulöse Narben, desgleichen eine Narbe an der rechten Halsseite, ca. 3 cm über dem rechten Schlüsselbein und mit diesem parallel verlaufend.

Patient liegt auf dem Rücken. Sobald man die Decke erhebt, beginnt der ganze Körper zu zittern. Ueber der rechten Lunge gedämpfter, über der linken etwas verkürzter Percussionsschall; über der rechten Spitze verschärftes Atmen.

Herztöne rein; Puls 108. Ueber der Brust, namentlich über der Brustbeingrube, sowie beiderseits im Bereich der 6. Rippe klagt Patient über ein Gefühl von grösserer Spannung und Schmerz. Er bezeichnet diesen Schmerz selbst als von der Wirbelsäule ausgehend. Die Stelle des 3. Brustwirbels ragt gibbusartig hervor. Vom 4. Brustwirbel abwärts ist die Wirbelsäule auf Druck empfindlich, am empfindlichsten sind der 4. und 8.—12. Brustwirbel. Jede Bewegung, das Aufrichten aus der liegenden in die sitzende Stellung, Drehen des Kopfes um die verticale und horizontale Achse, bereitet ihm Schmerz. Den Kopf vermag er jedoch bis zu den extremsten Grenzen zu drehen und zu beugen. Um den Oberkörper aufzurichten, stemmt Patient beide Arme an die Bettkante und hebelt sich so empor. Auf diese Weise vermag er den Rumpf auf einige Augenblicke zu heben.

Die activen Bewegungen der O. E. werden etwas langsam ausgeführt. Bei mehrfacher Wiederholung klagt er über Schmerzen in den Armen und der Achselhöhle. Bei passiven Bewegungen macht sich ein ziemlicher Widerstand, besonders am Ellenbogengelenk, geltend, und zwar L etwas stärker als R.

Die Beine liegen gestreckt auf der Unterlage. — Nach Angabe des Patienten sollen dieselben sich häufig, namentlich nachts, ohne dass er es will, anziehen und im Kniegelenk spitzwinklig sich biegen. Von selbst strecken sich die Beine dann nicht wieder, vielmehr besorgt Patient die Streckung selbst durch Schlagen und Klopfen auf dieselben. — Active Bewegungen der U. E. sind dem Patienten völlig unmöglich. Bewegungen im Hüftgelenk kann er so wenig ausführen wie im Knie- und Fussgelenk und den Zehengelenken. Bei passiven Bewegungen, namentlich bei Beginn derselben, tritt ausserordentlich starker Spasmus auf, besonders in den Kniegelenken. Passive Bewegungen sind dem Patienten nicht schmerzhaft.

Cremasterreflex beiderseits deutlich; Kniephänomene und Achillessehnenreflexe beiderseits erheblich gesteigert; Patellar- und Fussclonus beiderseits.

Leichte Striche mit dem Stiele des Percussionshammers haben innerhalb einer Minute eine rasch vorübergehende Rötung zur Folge.

Inquinaldrüsen links geschwellt. Rechts 3 cm unterhalb des ligt. Pouparti eine Narbe, die aus früher Kindheit stammen soll.

Sensibilität: Im Gesicht, an Händen, Armen, Nacken und dem oberen Teil der Brust empfindet und lokalisiert Patient Pinselstriche und Nadelstiche deutlich. Ein Ring, welcher beide

Brustwarzen verbindet und nach hinten bis zum Dornfortsatz des 4. Brustwirbels hinaufzieht, bezeichnet die Grenze, von welcher abwärts Pinselstriche nicht mehr gefühlt werden. Tiefere Nadelstiche empfindet Patient, jedoch nicht sehr schmerzhaft. Bei Nadelstichen in die Beine zieht er unwillkürlich das betreffende Bein an.

Gehen ist dem Patienten absolut unmöglich. Sobald er aufgestellt wird, sinkt er zusammen.

Urin: hell, sauer, frei von Eiweiss und Zucker. Derselbe wird häufig, 6—10 mal täglich, in kleinen Quantitäten entleert.

19. X. Patient vermag heute nur noch mit grosser Mühe aus der Rückenlage sich aufzurichten und muss, um die Bewegung ganz fertig zu bringen, unterstützt werden. Dabei fällt auf, dass er dann in sehr steifer Haltung sitzen bleibt. Er kann angeblich die Wirbelsäule nicht krümmen, da dies ihm grosse Spannung vorn auf der Brust verursacht. Beim Versuch, passiv die Wirbelsäule zu krümmen, klagt er über Schmerzen: es sei gerade so, als wenn die Rippen ausbrechen sollten. Bringt man den Patienten in eine halb aufgerichtete Stellung, so tritt in der Linie der proc. spinos. die Stelle des 3. und 4. Brustwirbels buckelartig hervor. Unter dem tastenden Finger hat man hier das Gefühl einer Verdickung. Leichteste Berührung ist schon empfindlich. Selbst leichter Druck wird sofort als schmerzhaft empfunden. Auch die Gegend des 2. Brustwirbels ist auf Druck schmerzhaft. Palpiert man die Wirbelsäule abwärts, so giebt Patient dieselbe in ganzer Ausdehnung als druckempfindlich an. Die Gegend des 7. und 8. Brustwirbels ist wieder besonders empfindlich, schon unter dem leichten Druck der darüber

gleitenden Finger zuckt Patient zusammen. Eine Hervorwölbung ist hier nicht zu sehen. Auch die Stelle des 10. Brustwirbels ist sehr schmerzhaft.

20. X. Active Bewegungen an den oberen Extremitäten können nach allen Richtungen hin noch mit guter Energie ausgeführt werden. Der Druck der Hände ist beiderseits stark, aber doch im Verhältnis zur Muskulatur herabgesetzt. Dynamometer R = 75; L = 78 (normaliter ca. 120).

Von Muskelatrophieen ist nichts zu sehen. Die passiven Bewegungen der O. E. sind durchweg in allen Gelenken frei.

Die unteren Extremitäten trifft man zu verschiedener Zeit in den verschiedensten Stellungen. Meist sollen sie krampfhaft gestreckt sein. Zuweilen sind sie adduziert und im Kniegelenk flektiert. Heute liegt das rechte Bein gestreckt, das linke leicht im Kniegelenk flektiert. Bei Palpation der Muskeln hat man überall das Gefühl der Spannung. Es erfolgen zuweilen unter der drückenden Hand Bewegungen: z. B. tritt beim Druck auf den quadric. eine Beugung im Kniegelenk ein. Plötzlich werden beide Unterschenkel ruckartig flektiert und die Oberschenkel leicht adduziert. Patient klagt dabei über heftige Schmerzen im Leibe, „als wenn es die Rippen herausreissen würde“. Nur durch starkes Klopfen oder Drücken auf die Extensoren der Oberschenkel kann er die Beine wieder in die alte Lage zurückbringen. Unter dem klopfenden Percussionshammer sieht man am quadric. deutliches Zucken eintreten. Active Bewegungen sind gar nicht ausführbar. Bei dem Versuche, passive Bewegungen auszuführen, tritt sofort eine enorme Anspannung der Muskeln ein, so dass der Versuch oft misslingt. Je langsamer man die Bewegung ausführt, desto geringer ist der Widerstand.

Cremaster- und Bauchreflex sind nicht vorhanden. Plantarreflexe sind beiderseits prompt. Passiv emporgehoben, fallen die Extremitäten starr herab. Ganz leichter Schlag auf die Sehne des quadric. ruft beiderseits ein wiederholtes sehr starkes Zucken des Muskels hervor. Schon die leiseste Berührung genügt, um eine Zuckung auszulösen. Der Patellarclonus ist beiderseits verstärkt. Leichte Dorsalflexion löst am Fuss ein anhaltendes Zittern aus, welches anfangs langsam, dann immer schneller wird und lange anhält. Während der Untersuchung tritt mehrfach spontan eine sehr starke Spannung und Streckung der Beine ein. Die Rigidität ist dabei zu gross, um die Achillessehnenphänomene prüfen zu können.

23. X. Patient schläft die Nächte nur wenige Stunden, giebt als Erklärung dafür an, dass sich die Beine unwillkürlich anziehen, wodurch Schmerzen in der Brust verursacht würden. Weiter klagt er, dass jetzt auch Schmerzen von der Brust nach beiden Armen bis zu den Handgelenken ausstrahlen, bald von der Achselhöhle die Beuge-, bald von der Schulter die Streckseite hinunterschiessend.

28. X. Die Schmerzen in den Armen halten an. Druck auf Muskeln und Nervenstämme ist nicht empfindlich. Schlaf ist immer noch sehr gering, trotz 0,02 Morphium.

30. X. Patient wird heute in einen Streckapparat gelegt. Am Kopfe wirkt ein Zug von 2 kg, an den Füssen von je 2 kg.

31. X. Patient klagt, dass seit einigen Tagen das Urinieren ihm mehr Beschwerden verursache. Trotz starken Pressens geht immer nur ein kurzer Strahl ab, so dass er zur Entleerung der Blase über eine halbe Stunde braucht und 20—30 mal neue Pressversuche machen muss.

4. XI. Gestern abend 7 Uhr trat starkes Schwitzen ein. Die Nacht verlief unter weniger Schmerzen als sonst. Der Urin geht seit 3 Tagen tropfenweise ab, ohne dass Patient etwas davon fühlt. Dass grössere Mengen auf einmal abgehen, kommt auch bei starkem Pressen nicht mehr vor. Die Blase ist gewöhnlich zu $^2/_3$ gefüllt. Urin ist schwach sauer; im Sediment: neutrale und phosphorsaure Kalkkrystalle. Die allgemeinen Schmerzen, namentlich das Ausstrahlen derselben in die Arme, haben seit Anwendung des Extensionsapparates etwas Verminderung erfahren. Der Zug an den Füssen wirkt fast ständig; am Kopfende werden wiederholt für mehrere Stunden täglich die Gewichte abgenommen.

9. XI. Patient klagt in den letzten Tagen über Schwäche in den Armen, welche namentlich dann eintritt, wenn die Schmerzen von der Brust und der Wirbelsäule her in dieselben ausstrahlen. Er hebt die Arme nur langsam und mit schwacher Kraft empor. Ebenso ist der Händedruck gering. Die Sensibilität oberhalb des erwähnten Brustringes ist nicht gestört. Zur Zeit, wo Patient sich frei fühlt von Schmerzen, übt er beiderseits mit dem Dynamometer einen Druck von 80 aus.

14. XI. Patient klagt über grössere Schwäche des linken Armes. Er habe seit 4—5 Tagen gegen Morgen zwischen 2—3 Uhr dieselbe bemerkt. Sie soll etwa $1^1/_2$ Stunde anhalten und dann etwas nachlassen. Zugleich bestehen dann heftige Schmerzen, welche von der Brust, resp. Herzgegend aus gegen die Schulter ausstrahlen. Auch im rechten Arm soll diese Schwäche auftreten, aber in geringerem Masse. Patient hält jetzt die U. E. viel mehr gestreckt, auch wenn er nicht mehr im Extensionsapparat liegt. Er giebt selbst an, dass seine Beine nicht mehr so oft hinaufgezogen würden. Die

active Beweglichkeit der U. E. ist immer noch gleich Null; auch in den Zehen ist nicht die leiseste Bewegung zu bemerken. Bei Bewegungen anderer Körperteile, z. B. beim Umdrehen, tritt ein Anziehen eines oder beider Beine auf. Die mechanische Erregbarkeit der Muskulatur ist nach wie vor eine sehr grosse. Ein leichter Schlag mit dem Percussionshammer genügt, um eine prompte Zuckung auszulösen. Auch die Reflexe sind ausserordentlich stark.

25. XI. Patient klagt seit einigen Tagen wieder über Schmerzen, besonders im linken Oberarm. Die Schmerzen strahlen bis gegen die Hand aus. Bewegungen mit dem Arm führt er nur sehr langsam aus, da er dabei schiessende Schmerzen „im Inneren der Arme“ fühlt. Dynam: R = 50: L = 35. Sensibilität in den oberen Extremitäten normal. Temperatur heute morgen 38°, abends 37,6°.

29. XI. Patient leidet jetzt an unerträglichen Schmerzen, besonders in der linken Brustseite, schwitzt viel, sowohl bei Tage, als auch bei Nacht. Auch klagt er über Schmerzen in der Stirngegend. Urin geht spontan und tropfenweise ab. Die Temperatur steigt heute abend auf 39,2°.

9. XII. Während bisher der Urin spontan abträufelte, ohne dass Patient es merkte, will er gestern abend zum erstenmal wieder das Gefühl der gefüllten Blase gehabt haben. Die Entleerung erfolgte im Strahl, circa 300 ccm gingen ab. Heute früh träufelt der Urin wieder wie sonst.

10. XII. Patient behauptet, den Urindrang wieder zu spüren, doch gehe der Urin nur in ganz kleinen Quantitäten ab. Die Schmerzen in beiden Armen, besonders im linken, sind morgens am intensivsten. Dieselben strahlen in die Achselhöhle und weiter peripheriewärts aus. Das Erheben

des linken Armes geschieht nur sehr langsam. Neuerdings unterstützt Patient die Hebung desselben mit dem rechten Arm. Seit einigen Tagen sollen ihn auch die Füsse sehr schmerzen; er habe eine „Hitze“ in denselben, und dabei lägen sie schwer wie Blei auf der Unterlage.

11. XII. Pinselstriche auf beiden Fussrücken empfindet und lokalisiert Patient richtig. Leichte Nadelstiche will er jetzt überall empfinden; tiefere giebt er als schmerzhaft an. Bei Beginn des Urinierens will er ein Brennen in der Blase verspüren. Stuhl erfolgt stets erst nach Klystier. Zu pressen vermag Patient dabei nicht.

14. XII. Heute klagt Patient über heftige Schmerzen. Sogar das Schlucken soll weh thun. Der Schlingact geht ungestört vor sich; aber beim Hinabgleiten der Speisen hat B. das Gefühl, „als ob dieselben durch die Schmerzen hindurch müssten“.

29. XII. Patient klagt in den letzten Tagen über sehr viel Schmerzen, besonders in der linken Brustgegend, gegen die Arme hin ausstrahlend. Dieselben treten am stärksten nach Mitternacht auf. Er vermag dann seine Arme kaum zu bewegen. Besonders heute nacht sollen die Schmerzen sehr stark gewesen sein; schon die blosse Berührung der Armmuskulatur ist sehr schmerzhaft. Sehr starke Schweisse nachts und oft auch bei Tage. Urin geht tropfenweise ab. Appetit ist gering. Patient geniesst fast ausschliesslich flüssige Speisen.

9. I. Patient liegt nachts stets im Extensionsapparat, schläft oft nur wenige Stunden wegen seiner Schmerzen. Seit einigen Tagen besteht Brennen und Reissen in den Füssen. Der Urin geht tropfenweise ab. Dabei fühlt

Patient Schmerzen in der Blase. Die Kraft beider Arme, besonders des linken, hat sehr abgenommen; Dynam: R = 32; L = 5.

Links empfindet Patient an den Fingern und dem Handrücken nun auch Pinselstriche und leichte Nadelstiche weniger scharf als rechts.

15. I. Patient klagt über sehr starke Schmerzen, besonders im linken Arm. Seine Beine seien ihm centnerschwer, ganz bleiern, wie wenn sie angenagelt wären.

Die Sensibilität ist beiderseits an den U. E. stark herabgesetzt, besonders an den Fussrücken. Ganz grobe Berührungen mit dem Finger sind für den Patienten unempfindlich.

Nachmittags bekommt Patient plötzlich ungeheure Schmerzen, so dass er mit den Zähnen knirscht. Der Puls wird unregelmässig, das Gesicht blass, die Lippen sind livid verfärbt, die Atmung beschleunigt und unregelmässig. Auf eine Morphium-Injection tritt Linderung ein. Patient leidet auch sehr viel unter den starken Schweissausbrüchen, die mehrmals, sowohl bei Nacht, wie bei Tage auftreten.

27. I. Patient leidet in den letzten Tagen sehr viel unter den heftigsten Schmerzen, sowohl in der Brust, wie in den O. E. und U. E. Auch beim Schlingen empfindet er in der Speiseröhre starke Schmerzen, so dass er nur flüssige Speisen oder Eier geniessen kann. Heute traten profuse Diarrhöeen auf, welche selbst auf stärkere Opiumdosen nicht nachliessen. Die unerträglichen Schmerzen werden durch 0,04 Morphium 2 × p. d. gemildert. Temperatursteigerung ist seit Anfang Januar fast täglich vorhanden. Die Schweissausbrüche lassen etwas nach. Das Aussehen des Patienten ist blass, die Schleimhäute sind blaurötlich verfärbt. Die

Sprache ist schwach und leise. Jede Bewegung, die activ oder passiv ausgeführt wird, ist äusserst schmerzhaft. Der Urin geht spontan und tropfenweise ab.

8. II. Der schmerzhafte Ring ist nun höher gestiegen, er befindet sich ca. 3 cm oberhalb der Brustwarzen. Die Schmerzen strahlen in beide Arme gleichmässig aus. Das unwillkürliche Anziehen der Beine findet nicht mehr so häufig statt wie früher. Patient hat die Empfindung, als seien die Füsse bleischwer. Der Urin geht seit einigen Tagen zuweilen wieder im Strahle ab. Oberhalb beider äusserer Knöchel und an den Glutäen bilden sich kleine decubitale Geschwüre, obwohl Patient dauernd auf dem Wasserkissen liegt, über welchem sich noch ein Wattepolster befindet.

17. II. Patient klagt beinahe Tag und Nacht über Schmerzen, welche vom Rücken nach Brust und Armen ausstrahlen. Dieselben haben nun rechts dieselbe Intensität wie links. Die motorische Kraft ist beiderseits fast gleich Null. Seit einigen Stunden besteht ein heftig brennendes Gefühl im After.

18. II. Die Schmerzen in den Armen und auf der Brust sind constant und erfahren nur durch Morphium eine Erleichterung. Die Beine liegen ihm bleischwer im Bett. Die Füsse erkalten oft und werden gegen den Oberkörper hinaufgezogen. Heute ging Stuhl ab, ohne dass Patient es merkte. Der Decubitus an den Glutäen vergrössert sich allmählich.

19. II. Patient klagt über andauerndes Brennen im After und im Penis. Auch von der Brust und der Wirbelsäule strahlen fortwährend Schmerzen in beide Arme gleichmässig aus. Die Sensibilität im linken Arm ist gut, an

Streck- und Beugeseite gleich; am rechten Arm empfindet Patient Pinselstriche an der Beugeseite besser wie auf der Streckseite.

15. III. Patient hatte heute mittag einen ca. 1 Stunde dauernden Anfall von Schüttelfrost, heftiger Kälteschauer und Schmerzen im ganzen Körper; dabei Cyanose im Gesicht und auf der linken Hand. Hand und Zehen fühlen sich kühl an. Puls äusserst klein, ca. 130.

18. III. Seit einigen Tagen geht der Urin wieder tropfenweise ab, ohne dass Patient es fühlt. Vor und nach dem Urinieren will er heftige Schmerzen in Blase und Glied empfinden.

Wenn die Beine bedeckt sind, werden sie nur noch selten unwillkürlich angezogen, werden sie jedoch entblösst, so geht sofort ein Zittern durch dieselben, und sie werden dann rasch emporgezogen, das linke Bein öfter als das rechte. Die Sensibilitätsbefunde sind unverändert.

3. IV. Der rechte Arm ist heute schmerzhafter als der linke und kaum zu bewegen.

9. IV. Die Schwäche in beiden Armen ist heute sehr gross; passive Bewegungen sind äusserst schmerzhaft. Auch über Schmerzen unter dem Schlüsselbein klagt Patient. Die Schmerzen im After, im Knie und in den Füssen sind zeitweise sehr heftig. Sobald man die Decke aufhebt und an den Beinen manipuliert, stellt sich ein unwillkürliches Anziehen der Beine ein.

11. IV. Der Decubitus am Kreuzbein ist bereits handtellergross. Die Wundpartieen sehen frisch rot aus.

12. IV. Patient klagt über heftige Schmerzen in der Blase.

16. IV. Patient ist kaum imstande, den rechten Arm zu heben; mit Mühe flektiert er ihn im Ellbogen nicht ganz zum rechten Winkel. Die Beweglichkeit des linken Armes ist besser.

17. IV. Rechter Arm und rechte Hand sind ödematös geschwellt und auf leichte Berührung schon schmerzhaft. Die Beweglichkeit des rechten Armes ist wieder verringert.

23. IV. Urin: dunkelrot, leicht getrübt, sauer, spec. Gewicht 1,026, frei von Eiweiss und Zucker.

4. V. Dauernde, nicht unbedeutende Schwellung des rechten Handrückens. Die Finger der rechten Hand werden flektiert gehalten. Den rechten Arm vermag Patient nicht einen halben cm hoch zu heben. Passiven Bewegungen setzt der Patient wohl wegen der dabei auftretenden Schmerzen Widerstand entgegen. Die active Beweglichkeit des linken Armes und der linken Hand ist ziemlich gering, aber doch bedeutend besser wie rechts. Patient hat wieder gleichzeitig in beiden U. E. auftretende, sehr schmerzhafte und heftige Zuckungen.

9. V. Leichte Schwellung der Füsse und der linken Hand. Der Schlaf war in letzter Zeit auf Morphium-Dosen hin gut. Der Decubitus am Kreuzbein ist vergrössert. Unter den Sitzbeinknorren zeigen sich mehrere markstückgrosse schwarze Stellen.

22. V. Die Arme des Patienten liegen dem Rumpfe an, die Finger sind flektiert, beide Handrücken geschwellt. Dem Patienten ist es nicht mehr möglich, die Arme zu heben oder die Finger zu strecken. Die Entleerung der Blase fühlt Patient; es gehen im Strahle etwa 200—300 ccm Urin ab, und dabei vermag Patient, wie beim Stuhlgang, durch Pressen nachzuhelfen.

26. V. Urin geht wieder tropfenweise ab.

4. VI. Beide Arme sind nun völlig gelähmt und können nicht mehr von der Unterlage erhoben werden. Die schiessenden Schmerzen im rechten Arm haben an Intensität nachgelassen, links sind dieselben fast verschwunden. Die Sensibilitätsgrenze hat sich etwas über die Mammillen verschoben.

6. VI. Seit vergangener Nacht rascher Fortschritt der Schwäche; Patient bekommt zweimal Schüttelfrost und gegen Abend Ausbruch von kaltem Schweiss, er vermag kaum zu sprechen, röchelt stark. Camph.-Injection.

7. VI. Patient bekam in der Nacht Kampfer und Morphium; Puls 120.

8. VI. Exitus letalis nachts 11 Uhr.

Die Temperatur hat seit Ende November allabendliche Steigerungen aufgewiesen, schwankte zwischen 38° und 39,8°; morgens oft Abfälle bis 36°.

Autopsie

(Obducent Professor von Baumgarten) am 9. VI. 1896 nachmittags (16^h post mortem).

Anatomische Diagnose:

Caries der Wirbelsäule vom 5. Hals- bis 5. Brustwirbel mit vollständiger Zerstörung des 2. und teilweiser Zerstörung des 3. Brustwirbels. Praevertebraler tuberculöser Abscess. Bronchopneumonische Herde im rechten Unterlappen; Nebenbefund: pleuritische Auflagerungen an der Basis der rechten Lunge; fettige Muskatnussleber.

Aeussere Besichtigung:

Mittelgrosse, männliche Leiche von blassen Hautdecken; Totenflecke auf der Brust und den abhängigen Partieen. Totenstarre nicht mehr vorhanden. An den oberen Extremitäten, besonders an den Handrücken deutliches Oedem, Andeutung von Oedem auch an den Knöcheln. Die Muskulatur der Leiche ist sehr atrophisch. Ueber den tub. ischii befindet sich beiderseits ein tiefer Defect der Haut und der darunter liegenden Muskulatur in der Grösse eines Fünfmarkstückes. Die Ränder dieser Decubitusgeschwüre sind unterminiert, und der Grund derselben ist mit nekrotischen, missfarbigen Fetzen bedeckt. Ein ähnlicher, aber oberflächlicher Defect findet sich auch über der linken Ferse.

Nach Eröffnung der Bauchhöhle zeigt sich das Peritoneum überall glänzend und spiegelnd. In der Bauchhöhle findet sich kein flüssiger Inhalt. Die Leber überragt in der

Mammillarlinie den Rippenbogen um 2 Querfinger. Milz an normaler Stelle, nicht vergrössert. Zwerchfellstand rechts 5. Rippe, links V. Jer.

Nach Eröffnung der Brusthöhle ziehen sich die Lungen gut zurück. In beiden Pleurahöhlen kein flüssiger Inhalt. Das Herz liegt in normaler Ausdehnung vor.

Im Herzbeutel die normale Menge klaren Serums. Herz von normaler Grösse; Klappen glatt, zart und durchsichtig. Das Herz zeigt etwas blasse Farbe und ist von welker, schlaffer Consistenz.

Beide Lungen sind lufthaltig und ödematös durchtränkt. Im Unterlappen der linken Lunge finden sich einige bis kirschgrosse, derbe, luftleere Stellen von dunklerer Farbe als das übrige Lungengewebe. An der Basis der Lunge zeigen sich zarte fibrinöse Auflagerungen.

Milz von normaler Grösse; auf dem Durchschnitt ist die Farbe etwas blass, bläulichrot. Follikel leicht sichtbar, Trabekel springen deutlich vor.

Nieren von entsprechender Grösse, von glatter glänzender Oberfläche; Rinde von normaler Breite. Nierenbecken nicht erweitert.

Duodenum gallehaltig, die Papille durchgängig, die Peyerschen Plaques deutlich sichtbar; Solitärfollikel nicht nachweisbar. Der Inhalt ist im Dünndarm flüssig, im Dickdarm zusammengeballt.

Die Leber ist von normaler Grösse; die acinöse Zeichnung ist sehr deutlich ausgesprochen; die centralen Teile heben sich als dunkelblaurote Punkte von der gelbbräunlichen Peripherie der Acini ab (fettige Muskatnussleber).

I. Befund an den Häuten des Rückenmarks.

Bei genauerer Untersuchung des Rückenmarks und seiner Häute findet sich auf der Aussenfläche der Dura spinalis eine vorwiegend die linke Seite einnehmende, vom 4. Hals- bis zum 5. Brustwirbel sich erstreckende, cylindrische, ca. 10 cm lange, gelblich aussehende Geschwulst, ungefähr vom Kaliber des Rückenmarks selbst. Im Innern der Geschwulst, welche unter dem Mikroskop sich als ein zum grössten Teil verkästes tuberkulöses Granulationsgewebe erweist, finden sich röhrenförmige Hohlgänge mit zernagter Wandung und gelblich-trübem Inhalt. Weiter kaudalwärts zeigt die Aussenfläche der Dura noch vereinzelte, teils pilz-, teils knötchenförmige Auflagerungen, welche ebenfalls tuberkulöse Neubildungen darstellen. Die Innenfläche der Dura ist glatt. Die Dicke der Dura beträgt in Höhe der Cervicalanschwellung 1,3 mm. Weiter unten nimmt dieselbe allmählich ab, zur Norm zurückkehrend. Im Bereich der Verdickung zeigt die Dura auf Querschnitten eine dichte Faserung. Die Blutgefässe sind dicht mit Leukocyten angefüllt; ihre Wand und deren Umgebung häufig infiltriert. Andere Infiltrate verlaufen, entsprechend der Structur des Grundgewebes, mehr strangförmig zwischen den Faserbündeln desselben. Deutliche epitheloide Zellen, wie in dem der Dura aufliegenden Granulationsgewebe, fehlen.

II. Befund an Rückenmark und Hirnstamm.

a) makroskopisch.

Das Rückenmark sieht gerötet aus; seine Consistenz ist im Bereich der erkrankten Wirbel weicher als gewöhnlich.

Im unteren Cervical- und obersten Dorsalmark zeigt sich eine geringe seitliche Abplattung. Die Querschnittszeichnung ist in Höhe der Halsanschwellung und im oberen Brustteil undeutlich und verwaschen.

Hirn und Rückenmark wurden in Müllerscher Flüssigkeit gehärtet und in einzelnen Segmenten nach den Methoden von Marchi, Weigert, Pal und Gieson untersucht.

b) mikroskopisch.

1. Gegend der Compression.

Wenn wir die Reihe der Schnitte durchmustern, finden wir auf den Weigert-Pal-(W. P.-) Präparaten von der 5. Cervical- auf- und von der 6. Dorsalwurzel abwärts die typischen Bilder der sekundären Strangdegeneration.

Innerhalb des dazwischen gelegenen, acht Wurzelhöhen umfassenden Rückenmarksabschnittes, welcher in seiner Lage genau der Duralgeschwulst entspricht, erscheint der Querschnitt des Markes ungleichmässig diffus erkrankt, und zwar finden sich die stärksten Veränderungen in der Höhe der 5. Dorsalwurzel. Hier erscheinen auf W. P.-Präparaten die Hinterstränge in ihren medialen Dritteln atrophisch, ebenso die Pyramidenbahnen, die seitliche Grenzschicht der grauen Substanz und der dem Gowersschen Bündel entsprechende Abschnitt des Seitenstranges.

Soweit die Fasern erhalten sind, zeigen dieselben meist eine ziemlich bedeutende Schwellung ihrer Achsencylinder, seltener der Markscheide.

Auf Marchi- (M.-) Präparaten ist die weisse Substanz vollständig durchsetzt von zahlreichen grösseren und kleineren Markschollen. Im Gebiete der Pyramidenseitenstränge sowie

der medialen Partieen der Hinterstränge ist die Degeneration am weitesten fortgeschritten, da die erwähnten Stellen in Schnitten, welche nach P. oder W. gefärbt sind, allein degeneriert erscheinen, auf Marchi-Präparaten aber relativ blass und gelichtet aussehen.

Die histologisch differenziertesten Bilder liefern die Gieson- (G.-) Präparate. Dieselben zeigen, dass im ganzen Bereich der Compressionsstelle die Gefässwände und deren nächste Umgebung auf dem Markquerschnitt, sowie in der Pia und ihren Septen kleinzellig infiltriert sind. Ausserdem weisen die Gefässscheiden verschiedentlich grössere epitheloid aussehende Zellen auf. Bemerkenswert ist ferner der Kernreichtum des ganzen Querschnittes. Die Gliabalken sind bedeutend verbreitert, besonders in den stärkst degenerierten Gebieten, die Gliamaschen vielfach auffallend weit, schon mit schwacher Vergrösserung deutlich sichtbar. Die Achsencylinder der wenigen erhaltenen Nervenfasern sind stark gequollen. Die Gefässe sind hier wie in dem Granulationsgewebe der Dura strotzend mit Blut gefüllt.

2. Absteigende Degeneration.

Dicht unterhalb dieses stärkst ergriffenen Abschnittes des Compressionsherdes zeigen W. P.-Präparate bereits die Bilder der reinen isolierten Strangdegeneration. Die Pyramidenbahnen sind beiderseits stark atrophisch, links mehr als rechts. In den Hintersträngen, und zwar im Bereich der funic. cemeat, nahe der Grenze des Gollschen Stranges, treten schon bei Betrachtung mit blossem Auge zwei zu den Clarkeschen Säulen hinziehende, medianwärts convexe, schmale, blasse Bänder deutlich hervor und bleiben bis zum Ende des

9. Brustsegmentes sichtbar. Die medialen und ventralen Partieen des zwischen den beiden kommaförmigen Streifen gelegenen Hinterstrangsabschnittes sehen im 6. und 7. Brustsegment verhältnismässig blass und gelichtet aus (Fig. I). Weiter

Figur I.

Veränderungen im H. S. auf W.-Präparaten, unmittelbar unter der Compressionsstelle.*)

abwärts bieten jedoch auch an diesen Stellen die Hinterstränge normales Aussehen. Das Schultzesche Komma reicht auf allen Präparaten bis an die graue Substanz heran, und zwar lagert es sich unmittelbar an die Clarkeschen Säulen, die eine deutliche Atrophie aufweisen. Das dorsale Ende des Kommas verliert sich zunächst in der Wurzeleintrittszone, weiter abwärts wird, entsprechend der zunehmenden Divergenz

*) Von den stellenweise zu scharf hervortretenden Grenzlinien der Degenerationsbilder, welche eine topographisch richtige Einzeichnung derselben erleichterten, ist zu abstrahieren.

der Hinterhörner, auch der Abstand zwischen Schwanzteil des Kommas und entsprechendem Hinterhorn grösser. In der Höhe der 10. Dorsalwurzel wird das Bild des Schultzeschen Kommas undeutlicher, scheint vom dorsalen Rande abzurücken, während es mit der grauen Substanz Fühlung behält. In Höhe des 11. Brustsegmentes verschwindet dasselbe auf W.P.-Präparaten vollständig. Die Degeneration der Pyramidenbahnen lässt sich bis tief in das Lendenmark hinab verfolgen.

Die Marchifärbung ergiebt unmittelbar unterhalb des Hauptcompressionsherdes noch eine fast den ganzen Querschnitt betreffende Schollenbildung. Weiter abwärts treten aber auch bei dieser Methode die Bilder der sekundären Degeneration rein hervor. Wir finden in den Hintersträngen

Figur II.

Die Hinterstränge auf M.-Präparaten aus der 10. D. W.

anfänglich in grösserer Zahl, in den weiter distal gelegenen Marksegmenten spärlicher auftretende degenerierte Fasern, welche eine dichtere Anhäufung im ventralen Feld, in der medialen Randzone und besonders von der 10. Dorsalwurzel abwärts auch in der Nähe der Clarkeschen Säule erkennen lassen. (Fig. II und III.) Die Degeneration im Areal des Gowersschen Bündels und im Seitenstrangrest verliert sich abwärts allmählich, um in Höhe der 11. Dorsalwurzel völlig zu verschwinden.

Figur III.

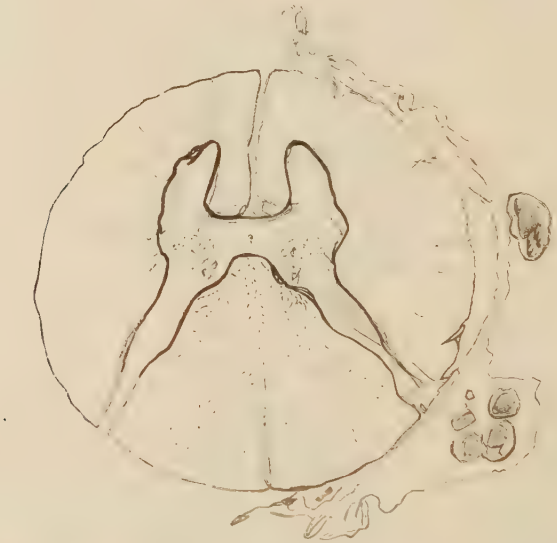

Veränderungen im H. S. auf M.-Präparaten aus der 12. D. W.

Die Degeneration der Pyramidenseitenstrangbahn bleibt beiderseits deutlich bis hinab in das Sakralmark.

Gieson-Präparate lassen auch im Bereich der absteigenden Degeneration bis zur 9. Dorsalwurzel noch entzündliche Ver-

änderungen an den Gefässwänden erkennen. In Höhe der 8. Dorsalwurzel wird das typische Querschnittsbild der sekundären Degeneration zerstört durch Auftreten eines isolierten myelitischen Herdes innerhalb einer Pyramidenseitenstrangbahn. Schon beim Schneiden dieses Stückes machte die hier vorhandene Consistenzänderung auf einen Erweichungsherd aufmerksam. Die Färbung ist eine intensiv rote, die der einfach sekundär degenerierten Bezirke an Lebhaftigkeit weit übertreffend. Markscheiden und Achsencylinder sind auf dieser Seite in höherem Grade wie auf der anderen geschwellt. Die Gefässe zeigen eine starke entzündliche Infiltration. Der bis in Höhe der 7. Dorsalwurzel geschlossene Centralkanal erweitert sich hier plötzlich, im grössten Durchmesser die Breite von 2 mm erreichend. Sein Querschnitt erscheint nicht rund, sondern die Wandung desselben ist bald mehr nach der vorderen oder hinteren Commissur, bald mehr nach den Clarkeschen Säulen zu vorgetrieben. Erst zwei Wurzelhöhen tiefer erscheint der Centralkanal wieder geschlossen. Die Wände der dem Centralkanal benachbarten Venen sind auf dieser Strecke vielfach mit Riesenzellen ähnlichen Gebilden besetzt. In demselben Marksegment finden sich im Vorderhorn und Seitenhorn vereinzelte grössere Lücken in der grauen Substanz, von einem Wall verdichteten Gliagewebes eingefasst.

3. Aufsteigende Degeneration.

Oberhalb der Compression betrifft die Degeneration vorwiegend den medialen und ventralen Hinterstrangsabschnitt, sowie die Grenze zwischen Gollschem und Burdachschem Strang. Im unteren Teil der Halsanschwellung ist die Degeneration fast

ausschliesslich auf den zarten Strang beschränkt. Auf der Höhe der Halsanschwellung tritt das bekannte Bild der

Fig. IV.

Veränderungen im H. S. auf W. P.-Präparaten aus der 4.—5. C. W.*)

*) Siehe Anmerkung Seite 24.

flaschenförmigen Degenerationsfigur in den funic. grac. deutlich zu Tage (Fig. IV). Dieselbe erreicht nicht ganz die vordere Commissur; der Abstand von derselben wird, je höheren Rückenmarksebenen die Schnitte entnommen sind, um so grösser. In den Seiten- und Vordersträngen findet sich eine vollständige Randdegeneration mit stärkster Beteiligung der Kleinhirnseitenstrangbahn und des Gowersschen Bündels. Soweit die W. P.-Methode. — In den nach Marchi behandelten Schnitten erweisen sich auch der Burdachsche Strang und die eintretenden Wurzeln stark degeneriert. Die Markschollen sind hier bedeutend gröber und dichter als in den auf W. P.-Präparaten allein degeneriert erscheinenden Fasercomplexen, so dass z. B. bei Betrachtung mit blossem Auge von den Hintersträngen nur der Burdachsche erkrankt erscheint. Ferner zieht von beiden Burdachschen Strängen eine Kette grober Markschollen sich deutlich von dem nur mit spärlichen, feinen, schwarzen Körnchen bedeckten und in toto blasser gefärbten Gollschen Strang abhebend durch das ventrale Hinterstrangsfeld — hier den Platz zwischen hinterer Commissur und dem Areal der flaschenförmigen Degenerationsfigur einnehmend — zum septum medianum. (Fig. V.) Diese Erscheinung findet sich auf der ganzen Strecke zwischen 7. und 3. Cervicalwurzel. Von hier aufwärts erscheinen die eintretenden hinteren Wurzeln des plexus cervicalis intact und dem entsprechend auch das Bereich der Wurzeleintrittszone und der laterale Abschnitt der Burdachschen Stränge, während der mediale seine auffallend intensive degenerative Färbung gegenüber dem Gollschen Strang beibehält bis hinauf zu seinem Kern, innerhalb dessen eine gleichmässige Verteilung der degenerierten Fasern stattfindet.

Figur V.

Veränderungen im H. S. auf M.-Präparaten aus der 3. u. 4. C. W.

Auch im Seiten- und Vorderstrang erscheinen auf M.-Präparaten nicht die Randpartieen, sondern zunächst die der grauen Substanz benachbarten Bezirke am stärksten ergriffen. Erst von der 1. Cervicalwurzel aufwärts finden wir auch auf M.-Schnitten isolierte Degeneration der marginal gelagerten

aufsteigenden Bahnen, also des Gowersschen Bündels und der Kleinhirnseitenstrangbahn, während in den central gelegenen Abschnitten der weissen Substanz nur noch einzelne degenerierte Fasern auftreten, unter welchen einige transversal von der grauen Substanz zur Kleinhirnseitenstrangbahn (K. H. S.) verlaufen.

Im Vorderstrang finden sich noch zahlreiche degenerierte Fasern, welche besonders dicht am ventromedialen Winkel beieinander liegen.

Auf Schnitten durch die beginnende Pyramidenkreuzung finden wir, entsprechend der stärkeren Divergenz der Hinterhörner, die K. H. S. und das G. B. etwas ventral verschoben. Beide Stränge liegen hier unmittelbar nebeneinander und erscheinen in toto blass und atrophisch. — Auch im Bereich der Pyramidenvorderstränge finden sich noch degenerierte Fasern.

Das Degenerationsbild bleibt bis zur Höhe der Schleifenkreuzung dasselbe bis auf einige hier zuerst auftretende vereinzelte degenerierte Fasern im Bereich der fibrae arcif. intern. und etwas zahlreicher degenerierte Fasern innerhalb der fibr. arcif. extern. post.

Auf Schnitten im Bereich des centralen Abschnittes des XII. Kernes und des austretenden Acusticus findet man das G. B. und die K. H. S. noch dicht beieinander gelagert, ferner degenerierte Fasern zwischen den Oliven und innerhalb der Pyramiden.

Auf den nächst höheren, mehr cerebralwärts gelegenen Schnitten liegt das G. B. ventral und ein wenig lateral von der sensorischen Trigeminuswurzel; dorsal, aber getrennt

von demselben im Bereich des corpus restif. ein zweites dichtes Bündel degenerierter Fasern, welche der K. H. S. entsprechen. Auf denselben Schnitten, welche die Hemisphären und den Wurm des Kleinhirns noch mitgetroffen haben, findet sich medial vom nucl. dentat noch eine dritte Anhäufung von Markschollen durch vereinzelte mehr transversal zur Schnittebene verlaufende degenerierte Fasern mit jenem Degenerationsherd im Strickkörper und mit der Marksubstanz des Wurmes verbunden.

Auf Schnitten durch das proximale Ende der Rautengrube und die austretende Trigeminuswurzel treffen wir nur noch ein einziges degeneriertes Faserbündel, welches in dem Winkel zwischen medialer und lateraler Schleife gelegen ist, (cf. Obersteiner, Bau der nervösen Centralorgane, Seite 232 bzw. 296). Von diesem Herde aus ziehen degenerierte Fasern, von aussen und zum geringeren Teil von innen her das Gebiet der lateralen Schleife und des zugehörigen Kernes umgreifend, zum velum medull. antic.

Dort, wo die letzten Quintusfasern die Brücke verlassen, finden wir jenes degenerierte Faserbündel etwas lateral und dorsal verschoben und verbreitert in der Richtung von unten nach oben. Seine Fasern sind jetzt schräg getroffen und setzen sich continuierlich in das vordere Marksegel fort.

Im Bereich des distalsten Abschnittes der hinteren Vierhügel ist nur noch ein isolierter kleiner Herd degenerierter, schräg getroffener Fasern zu finden, und zwar an der Stelle, welche topographisch etwa der Mitte jenes zuletzt erwähnten Bündels entspricht. Weiter frontal gelegene Schnitte lassen keinerlei krankhafte Veränderungen mehr erkennen.

4. Der Befunde an Muskeln und Nerven möge nur kurz gedacht werden.

Nervus uln. und medianus, sowie tibial. und crural. wurden an Osmium-Zupf.- und Querschnittspräparaten untersucht. Dieselben wiesen nur vereinzelte degenerierte Fasern auf. In einer näher untersuchten hinteren Wurzel, welche der Intumescentia cervicalis entstammte, fand sich ein Abscess, welcher von der erkrankten Dura her in das Innere der Wurzel durchgebrochen war und die Nervenfasern vollständig zerstört hatte. Die Muskeln zeigten geringe Atrophie. Die einzelnen Muskelfasern erscheinen auf dem Querschnitt mehr oder weniger abgerundet und von geringerem Durchmesser als normal. Die Kerne waren ausserordentlich vermehrt. Im Musc. gastrocnemius fand sich stellenweise interstitielle Lipomatose. Die Querstreifung war durchweg noch deutlich erhalten.

Epikrise.

Auf Grund der dargestellten Untersuchungsbefunde besteht also die Erkrankung in Wirbelcaries mit ausgedehnter käsiger Pachymeningitis tuberculosa externa. Im Rückenmark finden sich:

1. eine durch unmittelbaren Druck seitens des Geschwulstgewebes bedingte seitliche Abplattung im untersten Cervical- und obersten Dorsalmark;
2. auf der Strecke zwischen 5. C. W. und 6. D. W. eine durch Oedem verursachte, diffus auftretende Quellung und Auftreibung der Markscheiden mit Zerfall oder völligem Schwund der Fasern — „hydropische Degeneration“ Zieglers —, so dass es zur Bildung eines maschenartigen, adenoïden Gewebes gekommen ist;

3. entzündliche, zum Teil specifisch tuberkulöse Veränderungen, bestehend in hyperämischer Blutfülle, einer kleinzelligen Infiltration der Gefässe und ihrer Umgebung, in Gliawucherung und Auftreten von epitheloïden und Riesenzellen;
4. vereinzelte, wohl metastatische Entzündungsherde, zum Teil specifischen Charakters, in den unteren Abschnitten des Brustmarkes;
5. ausgedehnte sekundäre Degeneration. S. u.

Nicht bloss die anatomische Form, auch der zeitliche Verlauf der Erkrankung bedarf noch einer kurzen Erwähnung.

Auf Grund der klinischen Beobachtung werden wir den Beginn der Markerkrankung etwa in die Höhe der 5. D. W. verlegen. Und in der That finden sich an dieser Stelle die stärksten Veränderungen. Zugleich entspricht dieser Markabschnitt annähernd dem untersten Teil des Compressionsherdes. Wir sehen also, wie in Uebereinstimmung mit den Daten der Krankengeschichte der Process fast ausschliesslich nach oben fortgeschritten ist, nach unten zu findet sich nur für eine kurze Strecke ein continuierliches Fortschreiten der Erkrankung, wohl aber disseminierte Herde im unteren Brustmark, die wohl für die zeitweilig sehr heftig auftretenden Schmerzen innerhalb des paraplegischen Gebietes: in den Beinen, in Blase und Mastdarm verantwortlich zu machen sind, da lokale Ursachen sich nicht nachweisen liessen.

Wie ferner aus den M.-Präparaten des Cervicalmarkes unzweifelhaft sich ergiebt, ist die Erkrankung der Wurzeln, speciell der hinteren, über das Bereich des compressionsmyelitischen Herdes hinausgegangen (vgl. dazu Krankengeschichte).

Aus dieser zeitlichen Aufeinanderfolge und allmählichen Ausbreitung des Krankheitsprocesses erklären sich auch die mehrfach erwähnten differenten und anscheinend sich widersprechenden Degenerationsbilder der nach W. P. und der nach M. angefertigten Präparate (cf. Fig. IV u. V). So wurde des öfteren betont, dass

1. dort, wo W. P.-Schnitte bereits isolierte Strangdegeneration aufweisen, M.-Schnitte noch vollständige Querschnittsdegeneration zeigen; dass
2. z. B. oberhalb der Compressionsstelle im Hinterstrang auf jenen Präparaten die Degeneration nur den funic. grac., auf diesen dagegen vorwiegend den funic. cuneat. betrifft, während bei Betrachtung mit blossem Auge der funic. cuneat. überhaupt keine degenerative Färbung angenommen zu haben scheint. Die W.-Methode lässt also in dem angeführten Beispiel die aus den tiefen Abschnitten des Markes kommenden Fasern (funic. grac.), welche also den laut Krankengeschichte schon etwa 10 Monate fast völlig leitungsunfähigen Rückenmarksabschnitten entstammen, degeneriert erscheinen; die M.-Methode vorzugsweise jene Bahnen, welche dem plexus brach. angehören (funic. cuneat.), und welche nachweislich erst drei Monate später zu erkranken beginnen.

Diese Befunde beweisen zunächst, dass die Myelitis mit der Wurzelerkrankung nicht gleichen Schritt gehalten hat (cf. Krankheitserscheinungen: „Wurzelsymptome“ seitens des plexus brach. bei völlig erhaltener Leitungsfähigkeit des zugehörigen Markabschnittes). Weiter bestätigen dieselben die bereits bekannte Thatsache, dass die genannten Färbungs-

verfahren ein von der Dauer der Erkrankung abhängiges Optimum der Wirksamkeit haben; dass die M.-Methode am deutlichsten die beginnende, die W. P.-Methode die vollendete Degeneration zur Darstellung bringt. Beide Methoden nebeneinander angewandt, ermöglichen also gleichsam eine vergleichend mikrochemische Untersuchung, welche uns Aufschluss geben kann

1. über die ungefähre Dauer der Erkrankung und
2. unter bestimmten Voraussetzungen über den anatomischen Zusammenhang gleich gefärbter Bezirke.

Eine Nutzanwendung des Gesagten können wir gleich machen. Dabei wird sich zeigen, dass die so gewonnenen Resultate übereinstimmen mit den auf anderem Wege bekannt gewordenen.

Wir sahen auf den M.-Präparaten oberhalb der Compressionsstelle eine schon mit unbewaffnetem Auge deutlich (cf. Fig. V) sichtbare Kette degenerierter Markschollen von den lateralen Particen des Burdachschen Stranges bogenförmig durch das ventrale Feld der Hinterstränge zum sept. med. hinziehen und scharf sich abheben von dem viel matter gefärbten Gollschen Strang. Diese Erscheinung findet sich so lange, als noch erkrankte hintere Wurzeln in das Rückenmark eintreten, und verschwindet weiter oberhalb sehr bald. Im Bereich der diffusen Myelitis lässt sich dieselbe überhaupt nicht beobachten. Diese eben genannten Fasern im ventralen Feld und am sept. med. sind teils schräg, teils quer getroffen und zeigen an keiner Stelle einen Uebergang in die graue Substanz. Ihr mikrochemisches Verhalten entspricht also nicht den übrigen aus dem Compressionsherd aufsteigenden Fasern des Gollschen Stranges, sondern den hinteren Wurzeln

oberhalb der Compressionsstelle und dem zugehörigen Abschnitt des Burdachschen Stranges. Da weiter cerebralwärts keine anatomisch nachweisbare Ursache für eine absteigende Degeneration in diesem Gebiet der Hinterstränge zu finden ist, bleibt nichts anderes übrig, als die Erkrankung der eintretenden Wurzeln für die Degeneration dieser Fasern verantwortlich zu machen. Id est: in jenen Fasern haben wir Abkömmlinge der benachbarten hinteren Wurzeln, mithin exogene Fasern vor uns, die das ventrale Feld als Durchtrittszone benutzen und von hier auf- sowie abwärts verlaufen (cf. Flatau, Gesetz der excentrischen Lagerung der langen Bahnen im Rückenmark).

Durch ähnliche Erwägung liess sich ferner aus dem Vergleich der übrigen differenten Befunde an den W. P.- und M.-Präparaten nachweisen, dass die kurzen intersegmentalen Bahnen durchweg central, die langen Bahnen marginal angeordnet sind.

Das Hauptinteresse beansprucht aber das Verhalten der sekundären Degeneration. Fassen wir den diesbezüglichen Befund kurz zusammen, so finden wir folgende Bahnen degeneriert:

I. in absteigender Richtung von der VI D. W. an:

1. die Py.-S. B. bis in das unterste Sakralmark, Py. V. B. bis in das Lumbalmark,
2. Fasern im Areal des Gowersschen Bündels und im Seitenstrangrest bis zur X D. W.,
3. kommaförmige Gruppe auf W.-Präparaten 4 Segmente abwärts, auf M.-Präparaten bis in das Lumbalmark,

4. in gleicher Ausdehnung Fasern im ventralen Hinterstrangsfeld und am sept. med. post.;

II. In aufsteigender Richtung von der V C. W. an:

1. den Gollschen und den medialen Abschnitt des Burdachschen Stranges bis hinauf zu den Kernen,
2. die K. S. B. bis zu ihrem Ende,
3. das Gw. B. ebenfalls bis zu seinem Ende,
4. vereinzelte Fasern im Bereich der Py. V. B. bis hinauf zur Brücke.

Einer näheren Erörterung bedarf noch das Verhalten der absteigenden Degeneration in den Hintersträngen und der aufsteigenden Degeneration des Gw. B.

Die Längenausdehnung und Lage des kommaförmigen Degenerationsstreifens entspricht genau den von Hoche im Arch. f. Psych. 1896 mitgeteilten Befunden. Doch lässt sich weder nach meinen Präparaten unterhalb der X D. W noch nach den Abbildungen von Hoche unterhalb der XII D. W. von einer kommaförmigen Figur sprechen.

Was Ursprung und Ende dieser Fasern angeht, so geben auch meine Präparate keine eindeutigen Befunde. Daher übergehe ich die Besprechung aller diesbezüglichen Möglichkeiten. Nur einen Punkt möchte ich hervorheben. Die auf meinen W.-Querschnitten 4 Segmente hindurch vorhandene scharfe seitliche Begrenzung des „Kommas", seine unmittelbare Anlagerung an das Hinterhorn in der Gegend der Clarkeschen Säule und die gleichzeitige Atrophie desselben weisen doch darauf hin, dass neben anderen auch wohl transversale degenerierte Fasern im Komma verlaufen, welche vielleicht aus den Clarkeschen Säulen oder benachbarten Hinterhorn-

zellen durch das Komma in die hinteren Wurzeln eintreten, mithin endogene Fasern darstellen würden. Und in der That fanden sich im Gebiet des Kommas einige degenerierte Fasern mit dieser Verlaufsrichtung bei intacten hinteren Wurzeln. Dass trotzdem auch im vorliegenden Fall der restierende grösste Teil des Kommas aus exogenen Fasern sich zusammengesetzt, ist mangels jeder besser begründeten Vermutung eine zum mindesten statthafte Annahme; dieselbe wird sehr wahrscheinlich, nachdem Zappert (Neurolog. Centralblatt 1898, 3.) an einem Falle unzweifelhaft nachgewiesen hat, dass absteigende Hinterwurzelfasern zu einem auf Querschnitten kommaförmigen Streifen, dessen Lage der des Schultzeschen Bündels entspricht, angeordnet sind. Entsprechend den von Z. in derselben Arbeit mitgeteilten Befunden, sammeln sich auch auf meinen Präparaten in den tiefen Rückenmarksabschnitten die letzten Reste des Kommas in der Nähe der grauen Substanz, so dass die Annahme Hoches, betreffend den Uebertritt jener Fasern in das Hinterhorn, gerechtfertigt erscheint, wenn auch ein directer Eintritt jener Fasern in die graue Substanz nicht beobachtet wurde.

Die medial gelegenen absteigend degenerierten Fasern des Hinterstranges dürften wohl den Fasern des ovalen Hinterstrangsfeldes von Flechsig entsprechen. Dass die Anordnung zu einer ovalen Figur nicht vorhanden ist, darf nicht Wunder nehmen, da ja nur die aus dem Compressionsherd herstammenden Fasern dieses Feldes degeneriert sind.

Der Befund vereinzelter degenerierter Fasern zwischen dem ventralen Hinterstrangsfeld und dem Flechsigschen Bündel einerseits, dem Schultzeschen Komma andererseits gestattet zwar mit Flatau und Zappert (cf. die bereits erwähnten

Arbeiten) anzunehmen, dass beide absteigende Hinterwurzelfasern führen, also exogene Fasern, welche durch das ventrale Feld als gemeinsame Durchtrittszone in dieselben hineingelangen, aber vermag diese Annahme nicht zu beweisen. Dass das Schultzesche Bündel und das ovale Feld völlig analoge Gebilde darstellen, wie Flatau in derselben Schrift angiebt, trifft für meinen Fall nicht ganz zu. Ob allerdings die oben erwähnten transversalen, endogenen Fasern im Komma nur einen exceptionellen Befund darstellen, müssen erst weitere Untersuchungen ergeben. Auch Bischoff konnte in einem Falle von Compression in Höhe der 2.—4. D. W. einen derartigen losen Zusammenhang zwischen den Fasern des Schultzeschen Bündels und den Fasern am medialen Septum bereits kurz unter der Compressionsstelle nachweisen (cf. Hoche, Arch. f. Psych. und Zappert, neurol. Centralbl.).

Weiter beweisen auch meine Präparate, dass die absteigende mediane Degeneration sich unabhängig vom Schultzeschen Komma entwickelt, sich bereits unmittelbar unter der Compressionsstelle findet und sich bis in das Lendenmark verfolgen lässt (cf. Zappert, neurol. C.).

Die Lage des degenerierten Gw. B. entspricht genau dem von Hoche (Arch. f. Psych. 1896) mitgeteilten Verlauf desselben. Wenn bei der Darstellung der Degenerationsbefunde auf den drei zuletzt beschriebenen, am meisten frontalwärts gelegenen Schnitten meinerseits die Bezeichnung Gw. B. vermieden wurde, so geschah dies deshalb, weil der Verlauf desselben nicht auf Serienschnitten verfolgt wurde, und daher die Identität des degeneriert gefundenen Faserbündels mit dem Gw. B., dessen centraler Verlauf ja noch nicht genau bekannt, nicht von vornherein sicher war. Erst

die mit der Hocheschen Darstellung übereinstimmende Lage desselben lässt an der Identität dieses Fasercomplexes mit dem Gw. B. kaum mehr zweifeln. Da meine Schnitte den tractus antero-lateralis auch gerade an seiner Umschlagstelle zum velum medull. antic. getroffen haben, wäre somit an einem zweiten Fall aus der menschlichen Pathologie der kleinhirnwärts durch das vordere Marksegel rekurrierende, bisher nur aus Tierversuchen erschlossene Verlauf des Gowersschen Bündels bestätigt.

Zum Schlusse erlaube ich mir, Herrn Professor Dr. Siemerling für die gütige Anregung und Ueberlassung des Materials, sowie Herrn Privatdozenten Dr. Gudden für die liebenswürdige Unterstützung und Durchsicht der Arbeit meinen besten Dank auszusprechen.

Litteraturverzeichnis.

Benutzt wurden:

Die Lehrbücher der normalen und pathologischen Anatomie von Henle, Obersteiner, Edinger, Kölliker, Ziegler, Orth.

Die Lehrbücher der Nervenkrankheiten von Leyden, Strümpell, Gowers.

Ferner:

Dr. H. Schmaus: Compressionsmyelitis.

Redlich: Beiträge zur Pathologie der tabischen Hinterstrangserkrankung.

Flatau: Gesetz der excentrischen Lagerung der langen Rückenmarksbahnen.

Singer und Münzer: Beiträge zur Kenntnis der Sehnervenkreuzung.

Archiv für Psychiatrie.

Neurologisches Centralblatt.